- Copyright - Il Pensiero Scientifico Editore downloaded by IP 18.222.115.179 Mon, 29 Apr 2024, 18:28:25

- Copyright - Il Pensiero Scientifico Editore downloaded by IP 18.222.115.179 Mon, 29 Apr 2024, 18:28:25

[TUTTO SU]

Vitiligine: nuovi concetti e terapie

Una malattia cronica che sebbene non influisca sull'aspettativa di vita condiziona la qualità della stessa e può rappresentare un evento traumatico anche serio.

La vitiligine è una malattia della pelle cronica, multifattoriale, non congenita caratterizzata dalla comparsa su cute, peli e mucose di chiazze non pigmentate in cui la fisiologica presenza dei melanociti è alterata. Per questa ragione la vitiligine si potrebbe definire una malattia specifica dei melanociti, infatti nelle zone non pigmentate queste cellule che donano il colore alla pelle sono totalmente assenti.

La vitiligine è una malattia acquisita che può comparire nel corso della vita di un individuo, in particolare, diversi studi riferiscono che la metà dei pazienti affetti da vitiligine sviluppa la malattia prima dei 20 anni e circa il 25% di essi prima degli 8 anni. Osservando i gemelli monozigoti si è notata un'incidenza di concordanza pari solo al 23%, è quindi intuibile che non si può considerare una patologia esclusivamente genetica.

La vitiligine non influenza l'aspettativa di vita ma può alterarne la qualità, essendo questa patologia spesso estremamente visibile specie quando colpisce le aree del viso, con conseguenti ripercussioni psicologiche, rappresentando un profondo evento traumatico che colpisce non solo il bambino ma anche i genitori.[1]

Negli ultimi anni la vitiligine è stata considerata come una sindrome multifattoriale in cui i fattori ambientali potrebbero avere un ruolo nella comparsa della malattia (Tabella 1).

Tabella 1. Fattori scatenanti che possono essere coinvolti nell'insorgenza della vitiligine.
Stress fisico: malattie gravi, operazioni chirurgiche, incidenti
Infezioni ricorrenti e assunzione ripetuta di antibiotici
Esposizione a raggi ultravioletti e scottature solari
Fattori chimici: tioli, fenoli, catecoli, mercaptoamine, chinoni e loro derivati
Fattori endocrini: diabete
Malnutrizione
Alterazioni psicologiche: shock psicosociale

Tabella 2. Localizzazione della vitiligine.
Localizzata: stabile, regressiva
Generalizzata: progressiva, sistemica, possibile concomitanza con altre malattie autoimmuni
Universale: associata spesso con altre comorbilità

Classificazione e prognosi

La vitiligine è caratterizzata da macule bianche variabili per forma e dimensioni. Sebbene sia più spesso localizzata sulle pieghe del corpo, aree periorifiche ed esposte al sole, la vitiligine può colpire diverse parti del corpo, sia cutanee che mucose. Occasionalmente si possono osservare peli depigmentati (leucotrichia), causati dal danno dei melanociti nei follicoli piliferi. Tale depigmentazione si può verificare anche in distretti come occhi, orecchie, cervello, cuore e polmoni.

Per una ottimale gestione della patologia è molto importante individuare il tipo di vitiligine (Tabella 2). →

Tabella 3. Classificazione della vitiligine, caratteristiche e sottotipi.		
Tipologia	*Caratteristiche*	*Sottotipi*
Vitiligine Segmentale (VS)	Una o più macchie in uno schema di mosaicismo lineare o simile a una bandiera, con una distribuzione unilaterale	Unisegmentale Segmentale Multisegmentale
Vitiligine Non-Segmentale (VNS)	Gruppo eterogeneo di disturbi della pigmentazione con diversa localizzazione, solitamente in uno schema simmetrico	Acrofacciale Mucosa (più di 1 lato interessato) Generalizzata universale Misto (associato alla vitiligine segmentale)
Non classificato o indeterminato		Focale Mucosale (solo un lato)

Torello Lotti[1], Veronica Di Nardo[1], Jacopo Scala[2], Farah Daaboul[3]
[1] Centro Studi per la Ricerca Multidisciplinare e Rigenerativa, Università degli Studi Guglielmo Marconi, Roma
[2] USL Toscana Centro, Firenze
[3] Istituto di Scienze Dermatologiche e Rigenerative, Firenze

- Copyright - Il Pensiero Scientifico Editore downloaded by IP 18.222.115.179 Mon, 29 Apr 2024, 18:28:25

Spesso la classificazione della malattia si basa sulle caratteristiche cliniche e sulla storia naturale della vitiligine (Tabella 3).

Patogenesi

L'esatta patogenesi della vitiligine non è ancora del tutto chiara: delle numerose ipotesi formulate ancora non si è giunti ad una conclusione definita. Dati recenti supportano l'ipotesi che la vitiligine sia una malattia autoimmune mediata da cellule T, che giocano un ruolo centrale nella immunità cellulomediata, innescata da un aumentato stress ossidativo che determina una risposta citotossica legata all'aumento ed accumulo di Specie Reattive dell'Ossigeno (ROS) – radicali liberi altamente instabili e reattivi. L'aumentato accumulo dei ROS porta alla compromissione del sistema antiossidante enzimatico con conseguente danno ai melanociti. Nelle pelli affette da vitiligine, infatti, si è rilevata una maggiore attività dell'enzima preposto alla trasformazione dell'ossigeno in perossido di idrogeno.

La compresenza di patologie autoimmuni in pazienti affetti da vitiligine si osserva con una certa frequenza. Tali patologie possono variare da cutanee (psoriasi, alopecia areata, dermatite atopica, *pemphigus vulgaris*) a extracutanee (anemia, sclerosi multipla, artrite reumatoide, lupus eritematoso sistemico, malattie croniche intestinali) e, anche se più rari, soprattutto nell'infanzia, studi recenti sottolineano la possibile associazione di vitiligine a diverse patologie di natura endocrina (ad esempio ipoparatiroidismo) e disturbi infiammatori sistemici (ad esempio obesità e sindrome metabolica).

Uno studio condotto da Forbes all'Università della Virginia, su nove topi FH-A2D ha dimostrato che la vitiligine e la disbiosi intestinale erano direttamente connessi, infatti uno squilibrio all'interno del microbiota può determinare una cascata di reazioni infiammatorie a livello intestinale e sistemico. Altri dati, invece, evidenziano come l'incidenza della vitiligine è più alta in soggetti con malattia di Crohn (0,5%) e colite ulcerosa (1,1%).

Tabella 4. Alcune alterazioni geniche riscontrabili in pazienti affetti da vitiligine.

Gene	*Proteina (nome inglese)*	*Funzione*	*Comorbilità*
RERE	Atrophin like protein 1	Regolazione apoptosi	
PTPN22	Lymphoid specific protein tyrosinase phosphatase nonreceptor 22	Regolazione del ricettore segnalatore delle cellule T	Diabete mellito di tipo 1, malattia di Grave, artrite reumatoide, malattia di Addison
CTLA4B	Cytotoxic T lymphocytes antigen 4	Inibitore delle cellule T	Diabete mellito di tipo 1, malattia di Grave, tiroidite di Hashimoto, malattie infiammatorie intestinali, lupus
FOXP1	Forkhead box P1	Regolazione dello sviluppo delle cellule linfoidi	
TSLP	Thymic stromal lymphoprotein	Regolazione della maturazione delle cellule T e dendritiche	
CCR6	Chemokine receptor type 6	Regolazione della differenziazione delle cellule B	Malattie infiammatorie intestinali, artrite reumatoide, malattia di Grave
IL2RA	Interleukin 2 receptor	Regolazione della risposta dei linfociti verso I batteri	Diabete mellito di tipo 1, malattia di Grave, artrite reumatoide, sclerosi multipla, lupus
GZMB	Granzyme B	Mediatore dell'apoptosi delle cellule T e Natural Killer	
FOXP3	Forkhead box P3	Regolazione delle cellule T-regolatorie	

Genetica della vitiligine

La ricerca scientifica si sta orientando verso l'identificazione dei meccanismi genetici e immunologici alla base della vitiligine. Ipotizzando l'associazione della vitiligine con diverse malattie autoimmuni, potrebbe essere utile riconoscere il background genetico per utilizzare trattamenti mirati e personalizzati (Tabella 4).

Terapie

Negli ultimi anni, sono stati proposti diversi approcci terapeutici, sia di tipo medico che chirurgico, per il trattamento della vitiligine che ha sostanzialmente due obiettivi principali: il primo è fermare la progressione della malattia, il secondo è indurre la ripigmentazione delle lesioni, ottenendo un risultato cosmetico accettabile.[2]

La scelta del miglior trattamento terapeutico per la vitiligine infantile si basa su vari fattori, come l'età, le condizioni psicologiche, la distribuzione, l'estensione delle lesioni cutanee, il tipo di vitiligine (stabile o meno), la disponibilità e il costo della terapia.[3]

Trattamenti topici

Corticosteroidi topici (CT). L'efficacia dei corticosteroidi topici nel trattamento della vitiligine, in particolare delle forme localizzate sul viso e in altre parti del corpo, è ben conosciuta.

- Copyright - Il Pensiero Scientifico Editore downloaded by IP 18.222.115.179 Mon, 29 Apr 2024, 18:28:25

Negli ultimi anni la vitiligine è stata considerata come una sindrome multifattoriale in cui i fattori ambientali potrebbero avere un ruolo nella comparsa della malattia.

Gli steroidi agiscono come agenti antinfiammatori e immunosoppressivi. I farmaci possono essere applicati una o due volte al giorno, in giorni consecutivi o a giorni alterni. Diversi studi riportano un tasso di risposta del 45–60% nella vitiligine infantile, con il miglior risultato nella vitiligine infiammatoria.[3]

Inibitori topici della calcineurina (ICT). Sono considerati valide alternative ai CT per il trattamento di forme localizzate di vitiligine. Agiscono come agenti immunomodulatori bloccando la calcineurina e di conseguenza inibendo l'espressione delle citochine. Così come i CT, gli ICT sono indicati per il trattamento di forme localizzate di vitiligine, anche per le lesioni facciali dove sembrano essere più sicuri degli steroidi, il cui utilizzo a lungo termine sembra essere legato all'insorgenza di glaucoma.

Di solito, gli ICT sono sicuri e ben tollerati. Gli effetti indesiderati più comuni sono sensazione di bruciore, prurito transitorio ed eritema al lato dell'applicazione. A causa del potenziale rischio di neoplasie (ad esempio tumori della pelle e linfoma), gli ITC non possono essere utilizzati nei bambini <2 anni.

Calcipotriolo. Il calcipotriolo è un analogo sintetico della vitamina D3, che è stato usato per molti anni nel trattamento della psoriasi grazie alla sua capacità di regolare il ricambio epidermico. Anche se l'esatto meccanismo d'azione deve essere ancora chiarito, il calcipotriolo sembra stimolare la melanogenesi e fermare la distruzione dei melanociti da parte delle cellule T. Il calcipotriolo viene applicato una volta al giorno e sembra essere meno efficace dei CT, con risultati variabili in termini di tasso di ripigmentazione. Il farmaco è ben tollerato e gli effetti collaterali più comuni sono rappresentati da una sensazione di bruciore transitoria o irritazione nel sito di applicazione. I siti trattati non devono essere esposti alla fototerapia per evitare l'iperpigmentazione cutanea.

Corticosteroidi sistemici (CS). Nei pazienti affetti da vitiligine instabile, un'altra opzione terapeutica è la somministrazione sistemica di corticosteroidi (ad esempio betametasone, metilprednisolone), che sembrano essere utili per arrestare la progressione della malattia e indurre la ripigmentazione. A causa dei potenziali effetti collaterali ben noti, i CS vengono solitamente somministrati per un breve periodo o a intervalli. I dosaggi sono generalmente determinati dalle caratteristiche del paziente.

Fototerapie

Le radiazioni ultraviolette (UVR), sia della gamma di UVB che di UVA, sono considerate una terapia di prima linea specialmente per la vitiligine estesa, grazie alla loro buona efficacia e tolleranza. Gli effetti delle UVR sono sia l'immunosoppressione che la stimolazione dell'attività dei melanociti. Così come evidenziato di recente[4] l'utilizzo di raggi UVA1 potrebbe essere un'opzione terapeutica applicabile nei pazienti con vitiligine, anche per quelli che non hanno risposto alle fototerapie più convenzionali.

Trattamenti combinati

Negli ultimi anni, sono stati proposti diversi tipi di terapie combinate per il trattamento della vitiligine nei bambini così da poter ottenere un risultato migliore e duraturo nel tempo.

I corticosteroidi topici possono essere usati in combinazione con calcipotriolo, e questo tipo di associazione sembra fornire risultati clinici migliori in termini di ripigmentazione e risposta rapida, anche in pazienti che non hanno avuto una risposta all'uso singolo di steroidi.

Nella vitiligine progressiva, i CT possono essere associati a quelli orali, oltre a diminuire i rischi dovuti alla terapia con steroidi, il protocollo sembra essere efficace nell'arrestare la progressione della malattia e nell'indurre la ripigmentazione della pelle.

I trattamenti topici possono anche essere associati alla fototerapia.

Terapia chirurgica

Le prime tecniche chirurgiche risalgono all'inizio degli anni '50 e consistevano in trapianti di porzioni estese di cute per coprire difetti molto ampi, ma erano soggette a molteplici →

- Copyright - Il Pensiero Scientifico Editore downloaded by IP 18.222.115.179 Mon, 29 Apr 2024, 18:28:25

problemi di cicatrizzazione lasciando un risultato estetico talvolta meno accettabile della vitiligine stessa.

Successivamente, negli anni '70, con l'introduzione dei trapianti di epidermide e derma secondo Thiersch si sono ridotte le sequele cicatriziali, ma il vero progresso nel trattamento chirurgico della vitiligine lo abbiamo avuto alla fine degli anni '80 quando, con lo sviluppo delle tecniche microchirurgiche e di coltura cellulare, sono iniziati i mini trapianti di cute che garantiscono gli stessi risultati dei trapianti a tutto spessore ma con morbilità molto bassa fino ad arrivare alle colture cellulari di soli melanociti da trapiantare.

Ad oggi quindi sono disponibili molte metodiche microchirurgiche eseguibili anche in centri con modesta attrezzatura (Tabella 5).

Il trattamento che richiede meno attrezzatura è il mini/micro innesto di cute sana da cui i melanociti potranno migrare nelle zone carenti. Questi piccoli innesti vengono prelevati con piccoli punch di 1–0,8 mm da cute sana che andranno a sostituire altri punch effettuati in zona di vitiligine stabile. Tale metodica non richiede particolari attrezzature ma una discreta manualità per poter correttamente prelevare solo derma ed epidermide, rimuovendo accuratamente lo strato ipodermico. Tali piccoli innesti non necessitano di sutura né nella zona ricevente né nella donatrice, ma solo di una medicazione lievemente compressiva.[4] Tale metodica offre buoni risultati clinici e basso rischio di inestetismi cicatriziali o fenomeno di Koebner (Figura 1).

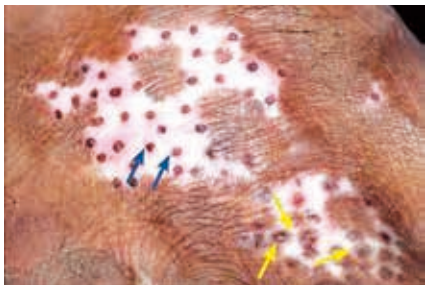

Figura 1. Micro innesti.
(Autorizzato da DermNet NZ.)

Figura 2. Tecnica SBEG.

La metodica di maggior utilizzo clinico consiste nella Suction Blister Epidermal Graft (SBEG) (Figura 2).

Le altre metodiche prevedono la disponibilità di un laboratorio attrezzato per le colture cellulari come quelli presenti in strutture con banca della cute e prevedono l'innesto di melanociti e fibroblasti autologhi coltivati.

La scelta della metodica più appropriata dipende da vari fattori quali: il tipo di lesione (stabile o instabile), l'estensione della lesione, le aspettative del paziente e la disponibilità di attrezzature adeguate. La giovane età del paziente che prima costituiva un limite per i trattamenti chirurgici in quanto vi era la possibilità di estensione della lesione dopo l'innesto, evento che avrebbe reso difficoltoso un reintervento, oggi viene considerata un limite relativo, non assoluto, in quanto le tecniche micro invasive come il trapianto di melanociti/fibroblasti in sospensione ben si adattano anche a secondi interventi su molteplici piccole aree come possono essere quelle dovute alla crescita dell'area acromica intorno a un precedente impianto.

Tutte queste metodiche chirurgiche sono efficaci armi nel combattere la vitiligine ma tutti gli autori riportano che i risultati migliori si ottengano combinando trattamenti medici, fisici e chirurgici in modo da ottimizzare il recupero di pigmentazione e minimizzare i rischi associati.[3]

Oltre le terapie convenzionali

Negli ultimi decenni sono stati introdotti nuovi approcci terapeutici di tipo non convenzionale per la correzione della vitiligine.[6] Una ben documentata efficacia è stata evidenziata dagli agenti antiossidanti, dalla L-fenilalanina e dalle prostaglandine E2 (PGE2).[6]

La grande famiglia degli antiossidanti potrebbe offrire un valido supporto nella terapia della vitiligine[7] grazie alla loro attività di prevenzione della distruzione dei melanociti da parte dei radicali liberi, determinando quindi una ripigmentazione cutanea. Tale effetto è stato dimostrato dall'acido alfa lipoico, dai flavonoidi come la quercetina (anche con uso cutaneo) e si potrebbe ipotizzare anche con l'utilizzo di glutatione che ha una importante azione nella prevenzione del foto-invecchiamento.[8]

Tabella 5. Confronto tra varie metodiche chirurgiche nel trattamento della vitiligine.

Trattamento	*% ripigmentazione*	*Complicanze*	*Autore*
SBEG	60–100%	Rara iperpigmentazione	Della Torre 2017
Trapianto dermo-epidermico	80–95%	Iperpigmentazione	Malakar 2001
Micro trapianto	72–80%	Rara leucodermia	Mapar 2014
Trapianto di melanociti	84–90%	Rara iperpigmentazione	Ramos 2017
Trapianto con dermaroller	60% buona 40% moderata	Nessuna	Benzekri 2017

- Copyright - Il Pensiero Scientifico Editore downloaded by IP 18.222.115.179 Mon, 29 Apr 2024, 18:28:25

La ricerca scientifica si sta orientando verso l'identificazione dei meccanismi genetici e immunologici alla base della vitiligine.

La L-fenilalanina, l'amminoacido precursore della melanina, può essere somministrata per via orale o può essere applicata per via topica, in concomitanza di esposizione a raggi UV ha dimostrato una buona azione sulla ripigmentazione cutanea in pazienti affetti da vitiligine. Tale supplemento risulta essere molto sicura e ben tollerata, ad eccezione delle persone affette da fenilchetonuria, una rara malattia genetica, che non ne consente la metabolizzazione a causa dell'assenza dell'enzima fenilalanina idrossilasi.

La prostaglandina E2 (PGE2) è un agente immunomodulante facente parte di un gruppo di sostanze che partecipano ad un'ampia gamma di funzioni corporee, in grado di stimolare i melanociti. Di recente la PGE2, in formato gel, ha dimostrato essere efficace nel trattamento della vitiligine, in combinazione con corticosteroidi per uso topico e fototerapia target n-UVB.

Terapia di depigmentazione. Nella vitiligine non responsiva, diffusa nelle forme universali, si può valutare l'utilizzo di una terapia di tipo depigmentante con l'utilizzo di monobenzil etere di idrochinone (MBEH) che determinerà una depigmentazione totale con conseguente scomparsa delle aree discromiche.

Camouflage cosmetica. A causa del profondo impatto psicologico della vitiligine, che rischia di rappresentare un vero stigma per i pazienti, è spesso raccomandato l'utilizzo di prodotti cosmetici estremamente coprenti e resistenti per mimetizzare le aree colpite da vitiligine.

Terapia cognitiva e supporto psicologico. La terapia cognitiva e il supporto psicologico sono strettamente raccomandati per i bambini con vitiligine e anche per i loro genitori, specialmente nei casi in cui è chiaro l'impatto della malattia sulla loro qualità della vita.

Conclusione

Pur non essendoci una terapia singola per la vitiligine sono sicuramente da prendere in considerazione, come una risorsa di innovazione in ambito dermatologico, le varie opportunità terapeutiche che oggi abbiamo a disposizione, dalla chirurgia alla terapia farmacologica, tenendo conto che la nutrizione funzionale integrata può essere un'altra opzione per il trattamento della vitiligine in combinazione con la terapia medica, inclusa la fototerapia ■

Gli autori dichiarano di non avere alcun conflitto di interesse.

Bibliografia

1. Gianfaldoni S, Tchernev G, Wollina U, *et al.* Vitiligo in children: a better understanding of the disease. Open Access Maced J Med 2018;6:1814.
2. Torello L, Wollina U, Tchernev G, *et al.* An innovative therapeutic protocol for vitiligo: experience with the use of fraxel herbium laser, topical latanoprost and successive irradiation with UVA - 1 Laser. Open Access Maced J Med Sci 2018;6:49-51.
3. Gianfaldoni S, Wollina U, Techernev G, *et al.* Vitiligo in children: a review of conventional treatments. Open Access Maced J Med Sci 2018;6:213-7.
4. Lotti T, Techernev G, Wollina U, *et al.* Successful treatment with UVA 1 laser of non-responder vitiligo patients. Open Access Maced J Med Sci 2018;6:43-5.
5. Bae JM, Lee JH, Kwon HS, *et al.* Motorized 0.8 mm micro-punch grafting for refractory vitiligo: A retrospective study of 230 cases. J Am Acad Dermatol 2018;S0190-9622(18)32137-6.
6. Gianfaldoni S, Techernev G, Lotti J, *et al.* Unconventional treatments for Vitiligo: are they (un) satisfactory? Open Acces Maced J Med Sci 2018;25;6:170-5.
7. Di Nardo V, Lotti T. New therapeutic vision of nutrition in dermatology: integrative nutrition. Dermatol Ther 2019;32:e12746.
8. Di Nardo V, Barygina V, Franca K, *et al.* Functional nutrition as integrated approach in vitiligo management. Dermatol Ther 2018; Special Issue:e12625.