



[TUTTO SU]

Elmintiasi intestinali oggi

In diversi casi di elmintiasi intestinali il pediatra generalista può intervenire autonomamente, in altri può essere necessario raccordarsi con l'infettivologo, e con l'ausilio di un buon laboratorio di parassitologia per il percorso diagnostico e terapeutico più opportuno.

CASO CLINICO. Mohammed è un simpatico bambino di 8 anni che, appena giunto in aereo dal Bangladesh per ricongiungimento familiare, presenta un modesto rialzo termico, tosse stizzosa e ronchi inspiratori. Anamnesi negativa per "allergopatie". Rx torace: tenue velatura base sx. Routine ematochimica: discreta eosinofilia (700/mm³). Esame parassitologico delle feci (EPF) negativo. Il pediatra di famiglia si orienta per una pneumopatia interstiziale. Prescritta claritromicina e aerosol con broncodilatatori e steroide, dopo alcuni giorni i sintomi cessano. Tuttavia a distanza di un mese circa, dopo diversi giorni di anoressia e dolori addominali, il piccolo elimina con le feci alcuni vermi biancastri di 20–25 cm di lunghezza, dall'aspetto simile a "bucolini" cotti. L'infettivologo consultato li identifica "ad occhio nudo" quali esemplari di *Ascaris lumbricoides*. Un gran numero di vermi vivacemente mobili vengono emessi dopo la terapia con mebendazolo (Figura 1). Con il "senno del poi" è pressoché certo che il quadro respiratorio fosse da attribuire al passaggio polmonare delle larve nel periodo immediatamente successivo all'infestazione (sindrome di Loeffler), quando ancora non era avvenuta la maturazione di adulti nell'intestino e la produzione di uova. In presenza di broncopneumopatie accompagnate da eosinofilia, particolarmente in paziente epidemiologicamente a rischio, non trascurare quindi la possibilità di una elmintiasi con fase tissutale (ascaridiasi o altro) e ripetere a distanza di tempo l'EPF, che inizialmente è negativo.



LE ELMINTIASI, MALGRADO INNEGABILI PROGRES- si in molti Paesi in via di sviluppo (PVS), continuano a costituire un vero flagello per l'umanità, con miliardi di soggetti infestati e significati indici di letalità diretta e indiretta.

In Italia, come nelle altre aree a buon livello igienico-sanitario, la prevalenza complessiva dei soggetti infestati si è drasticamente ridotta nella seconda metà del '900, tanto che a cavallo del millennio, a parte l'ossiuriasi, sempre piuttosto diffusa, non era dato osservare che rari casi di idatidosi e di teniasi intestinale, prevalentemente nelle regioni meridionali. Negli ultimi tre lustri invece, accanto ad un incremento relativamente modesto della morbosità complessiva per elmintiasi, si è assistito ad un aumento della varietà delle infestazioni, con il

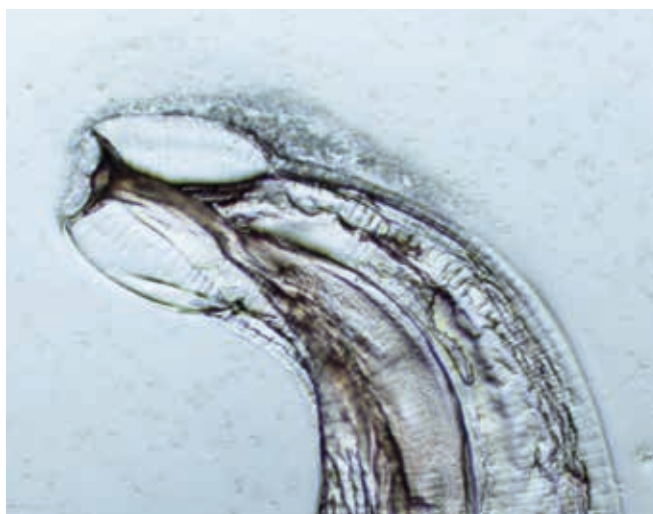


Figura 1. Microscopia ottica HD (1000x): porzione anteriore di *Enterobius vermicularis* (osservazione personale).

ritorno di elminti pressoché scomparsi e l'introduzione di specie nuove per il nostro territorio. Le cause?

- La tropicalizzazione del clima (aumento delle temperature ma anche concentrazione della piovosità con conseguente dissesto idrogeologico) che favorisce tanto la sopravvivenza ambientale dei parassiti che la moltiplicazione di insetti vettori indigeni o importati (vedi *Aedes albopictus*, la c.d. "zanzara tigre").
- L'immigrazione da PVS ad endemia e varietà di verminosi particolarmente alta.
- L'incremento esponenziale di immunodepressi e di proprietari di animali da compagnia che spesso vivono in condizioni di stretto sinantropismo, ambedue condizioni che favoriscono il "salto di specie" di elminti storicamente soltanto zoofili.
- La diffusione di abitudini culinarie esotiche non solo tra immigrati ma anche tra gli autoctoni.

In tale contesto la "selezione" di una classe medica e laboratoristica pressoché digiuna di conoscenze parassitologiche e la difficoltà di →

Francesco Scarlata
Infettivologo Pediatra,
Università di Palermo

L'ossiuriasi è l'unica elmintiasi ancora ampiamente diffusa nei Paesi sviluppati: ne è responsabile un piccolo nematode lungo 5-10 mm che vive nel cieco, nell'appendice e nel primo tratto del colon.

→ Tabella 1. Elmintiasi umane in Italia.

Trasmissione interumana diretta	<ul style="list-style-type: none"> - ossiuriasi - imenolepiasi
Trasmissione interumana indiretta	<ul style="list-style-type: none"> - tricocefalosi - ascariidiosi - anchilostomiasi - strongiloidiosi
Trasmissione animale-uomo	<ul style="list-style-type: none"> - echinococcosi - teniasi - anisakiasi - trichinellosi - sindromi da LMV/LMC - clonorchiasi - dirofilariosi

reperire farmaci efficaci (scarso interesse da parte delle aziende) comporta ampi margini di inappropriata tanto nell'approccio diagnostico che nella terapia.

Per quanto in questa sede si tratteranno le sole verminosi intestinali, di maggiore interesse per il pediatra generalista, si ritiene utile proporre una classificazione olistica delle elmintiasi che permette di inquadrare le modalità di trasmissione e quindi i relativi interventi di profilassi (Tabella 1), piuttosto che la tradizionale suddivisione morfologica in vermi cilindrici (nematodi) o piatti (trematodi o, se segmentati in proglottidi, cestodi).

NELLE ELMINTIASI A TRASMISSIONE INTERUMANA DIRETTA, come l'ossiuriasi, vengono emesse con le feci umane o depositate sulle pliche perianali uova pressoché immediatamente infestanti, così che la trasmissione avviene per la classica via feci-dita-bocca. Non è semplice convincere il bambino in preda a prurito perianale a non grattarsi e la stretta aderenza al letto ungueale delle uova comporta una estesa contaminazione di matite, giocattoli, alimenti oltre che una frequente autoreinfestazione. È questo il motivo della perdurante ampia diffusione dell'ossiuriasi in contesti ambientali di buon livello, particolarmente ma non solo in comunità infantili.

Nelle elmintiasi a trasmissione interumana indiretta vengono emesse con le feci umane uova che per divenire infestanti hanno bisogno di maturare nel terreno,

in favorevoli condizioni di temperatura e umidità. La trasmissione al nuovo ospite avrà quindi luogo per ingestione delle uova embrionate (*ascariidiosi*, *tricocefalosi*) o per penetrazione transcutanea delle larve (*strongiloidiosi*, *anchilostomiasi*). Poiché la trasmissione è possibile soltanto in presenza di una significativa contaminazione del terreno con feci umane, tali elmintiasi, una volta molto diffuse anche in Italia (si pensi alla strongiloidiosi in pianura padana o all'anchilostomiasi tra gli zolfatari), erano del tutto scomparse nei Paesi sviluppati (PS) in seguito alla dotazione di WC anche in case rurali, cantieri, miniere, fiere, ecc. Si osservano oggi in immigrati recenti o in condizioni abitative fatiscenti nonché, per la strongiloidiosi, in forma grave negli immunodepressi.

Nelle elmintiasi a trasmissione zoonotica l'infestazione si trasmette dall'animale all'uomo in varia forma: ingestione accidentale di uova embrionate presenti sul pelame degli animali (*echinococcosi*) o nel terriccio (*larva migrans viscerale*); cibi crudi o poco cotti di origine animale (*anisakiasi* o *clonorchiasi* col pesce rispettivamente di mare o di lago, *teniasi intestinale* con insaccati bovini o più di rado suini, *trichinellosi* con carne di cinghiale); puntura di un insetto, come nel caso dell'emergente *dirofilariosi* trasmessa dal cane con la puntura della zanzara tigre.

In quest'ultimo gruppo misure fondamentali di prevenzione riguardano il controllo della salute animale e della macellazione nonché una sana igiene alimentare (mai carne o pesce crudo se non sottoposti all'abbattimento, cioè al precongelo per almeno una settimana a -22°).



Ossiuriasi

UNICA ELMINTIASI ANCORA AMPIAMENTE DIFFUSA nei PS, della quale è responsabile un piccolo nematode lungo 5-10 mm che vive nel cieco, nell'appendice e nel primo tratto del colon (Figura 2). Le femmine gravide, migrate nel retto, vengono eliminate con le feci. Alcune tuttavia durante la notte fuoriescono dall'ano deponendo

sulle pliche ova che rimangono vitali anche per 40 giorni su slip, lenzuola e, in caso di grattamento, in sede sub-ungueale. Per tale motivo l'indagine di elezione per la ricerca delle uova è lo scotch-test, da effettuarsi al mattino (Figura 3).

Il riscontro di ossiuri nelle feci o sulla biancheria intima è spesso del tutto casuale e inatteso in quanto l'infestazione è per lo più asintomatica. In altri casi invece il prurito perianale (conseguenza dell'azione irritante esplicata dal parassita) può essere così intenso da provocare lesioni da grattamento, impedire il sonno e determinare irritabilità e inappetenza nei bambini piccoli. Possibili altresì quadri di appendicopatia.¹ Nelle bambine inoltre non è infrequente la vulvovaginite per migrazione di ossiuri che eccezionalmente possono raggiungere anche la vescica e la cervice uterina.

Ormai pressoché introvabili *pirantel pamoato* ed *al-bendazolo*, la terapia si avvale del *mebendazolo* (disponibile sia in cpr che in sospensione orale al 2%) una tantum alla dose di mg. 100 x os, indipendentemente dal peso. Diversi sono i fattori alla base dell'elevata frequenza delle ricadute: scarsa azione del farmaco sui vermi ancora in fase larvale (per tale motivo è consigliabile una seconda dose dopo 3 settimane), autoreinfestazione (ano pruriginoso → mani → bocca) e reinfestazioni tanto in ambito scolastico che ad opera di familiari e screttori misconosciuti a basso livello. Necessario pertanto che la terapia venga estesa ai commoranti, bambini e adulti e, nelle comunità infantili, ai compagni di classe.

Nei casi con recidive molto frequenti, nei quali riveste probabilmente un ruolo significativo una predisposizione su base genetica, può essere utile un ciclo di 5 somministrazioni dell'antelmintico a distanza di 15 giorni ed è d'altra parte importante attenersi a norme igieniche elementari volte a ridurre il rischio di autoreinfestazione, quali il frequente cambio e lavaggio a caldo (>60°C) della biancheria intima e delle lenzuola nonché l'igiene delle



Figura 2. *Tenia saginata* emessa dopo terapia con scolice indicato dalla freccia (osservazione personale).

unghia delle mani, da tenere corte e ben spazzolate ogni mattina con spazzolino da denti a setole dure.

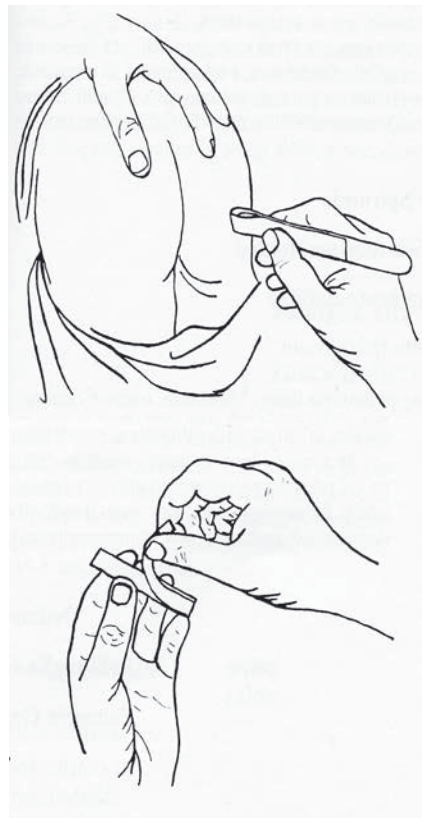


Teniasi intestinale e cisticercosi

QUESTA VERMINOSI, DI RISCONTRO eccezionale nelle altre parti d'Italia, ma ancora endemica al Sud, oltre che in diverse etnie di immigrati, ha come agenti eziologici *Tenia saginata* e *Tenia solium*, trasmesse con l'ingestione di carne cruda o poco cotta, rispettivamente bovina o suina. Quasi sempre presente in anamnesi assunzione abituale di salsiccia cruda, da porre in relazione con l'utilizzo di scarti di macellazione ricchi di cisticerchi. Nei pochi casi nei quali la competenza del laboratorista o dell'infettivologo permettano una diagnosi di specie, viene chiamata in causa quasi sempre *Tenia saginata*, probabilmente in relazione ad un più agevole riconoscimento in sede di macellazione del capo suino infetto, per il coinvolgimento in questo animale della lingua, ove la "panicatura", espressione dell'infestazione larvale (cisticercosi) è facilmente individuabile col conseguente forte ridimensionamento dell'infezione animale da *Tenia solium*.

L'uomo si comporta quindi da ospite definitivo: soltanto un esemplare della forma larvale ingerita riesce ad impiantarsi nel tratto iniziale del digiuno ("verme solitario") verosimilmente per la produzione di mediatori biologici in grado di impedire lo sviluppo di altre larve. Nel volgere di tre mesi circa si forma il verme adulto, il cui aspetto richiama le "tagliatelle cotte" (Figura 4). Può raggiungere nel tempo la lunghezza di alcuni metri per cm. 0,5-1 di larghezza ed è segmentato in numerosissime unità morfofunzionali (proglottidi) che sopperiscono alla solitudine del verme con l'ermafroditismo e l'autofecondazione. Le ultime proglottidi, gravide, si staccano dal nastro e, trascinate nel torrente fecale, raggiungono l'ambiente e →

Figura 3. Esecuzione dello Scotch-Test per la ricerca delle uova degli ossiuri sulle pliche perianali.



Tutto su **I** Elmintiasi intestinali oggi

→ sterno ove si disgregano liberando così le uova che, ingerite dagli animali da pascolo, si incistano sotto forma di cisticerchi nei muscoli e nei visceri. Le proglottidi, dotate di vivaci movimenti, possono altresì forzare l'ano indipendentemente dalla defecazione ed essere notate sulla biancheria intima.

Le tenie intestinali possono vivere anche per molti anni, in forma asintomatica o con modesti disturbi (vaghe turbe dispeptiche, vellichio al passaggio delle proglottidi attraverso l'ano). Eccezionalmente la migrazione di un rilevante numero di proglottidi può provocare flogosi appendicolare o dei dotti biliopancreatici.

Per quanto i benzoimidazoloci (mebendazolo, albendazolo) abbiano una qualche efficacia nei confronti delle tenie intestinali, inducendo l'eliminazione quasi sempre incompleta del verme, l'unica molecola di prima scelta in commercio in Italia è la *niclosamide* in cpr da mg. 500.

Per permettere al farmaco (una tantum 4/2/1 cpr rispettivamente >6/2-6/<2 anni) di interagire con l'enorme verme in un intestino sgombrato da feci, è opportuno che la terapia sia preceduta da una giornata di dieta semiliquida al termine della quale venga somministrato un lassativo. Soltanto così è molto elevata la probabilità di eliminazione completa, condizione che sarà suffragata dall'assenza di proglottidi nelle feci nei tre mesi successivi. Infatti, in presenza di eliminazione soltanto parziale, ad una iniziale osservazione negativa delle feci farebbe seguito la ricomparsa delle proglottidi, non appena riformatosi il tratto distale, costituito da proglottidi gravide.

Seppur eccezionalmente e "innaturalmente" l'uomo può comportarsi da ospite intermedio della tenia (cisticercosi) con l'impianto della forma larvale (cisticerco) più frequentemente in sede sottocutanea o muscolare con noduli, rash, dolori; meno frequentemente ma con conseguenze molto più gravi (convulsioni, deficit sensitivi e motori, ipertensione endocranica) nel sistema nervo-

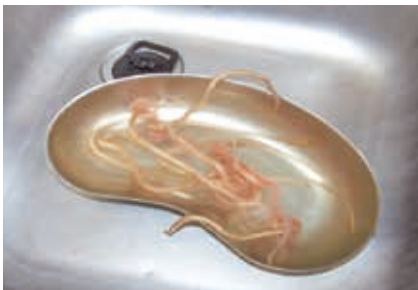

Figura 4. *Ascariidiosi* massiva in bambino recentemente immigrato dal Bangladesh (osservazione personale).



Figura 5. Anellide, che giunge all'acqua del WC dai tubi di scarico, talvolta misdiagnosticato quale ascariide eliminato con le feci (osservazione personale).

so centrale. Diverse le modalità patogenetiche: trasmissione interumana fecale-orale di uova oppure nel paziente teniosico schiusura delle stesse nell'intestino o autoreinfestazione. Diagnosi attraverso le diverse tecniche di imaging e la ricerca di anticorpi su siero o su liquor. Ovviamente negativo l'EPF. Terapia con albendazolo o praziquantel (non in commercio in Italia).²



Anisakiasi

VERMINOSI EMERGENTE PER l'espandersi di abitudini culinarie esotiche, quali il consumo di prodotti ittici crudi (sushi, sushimi), marinati (alici) o affumicati (aringhe). Piccoli nematodi dei generi *Anisakis* e *Pseudoterranova* presentano un ciclo naturale con cetacei e pin-nipedi quali ospiti definitivi e una gran varietà di specie ittiche, particolarmente comuni pesci spinati (spatola, merluzzo, sgombro, alice, aringa, ecc.) quali ospiti intermedi che ospitano nella cavità celomatica sottili larve biancastre o rosso scuro che tuttavia nel pescato non refrigerato invadono le masse mus-

scolari. Tali larve possono occasionalmente impiantarsi nel digerente di ospiti occasionali quali l'uomo, senza evolvere in verme adulto. I sintomi possono insorgere precocemente (epigastralgie, diarrea) o dopo settimane o mesi, in seguito alla formazione in sede gastrica o intestinale di granulomi perilarvali a sintomatologia occlusiva ed aspetti di imaging che richiamano le formazioni neoplastiche. La sensibilizzazione con antigeni larvali può comportare manifestazioni allergiche (cute, digerente, apparato respiratorio) anche gravi, generalmente erroneamente etichettate come allergia al pesce. Alcuni antigeni larvali sono termoresistenti: il consumo di prodotti ittici ben cotti impedisce quindi l'infestazione ma non la comparsa di sintomi correlati all'allergia.³ La diagnosi certa di infestazione viene posta di rado, mediante l'osservazione delle larve in lesioni granulomatose del digerente. Più semplice diagnosticare l'aller-

gia all'*Anisakis*, con il RAST per i principali Ag larvali presso i centri di riferimento. Le possibilità terapeutiche sono limitate all'asportazione per via endoscopica delle larve o degli interi granulomi perilarvali.



Infestazioni più rare

L'INFESTAZIONE DA *ASCARIS LUMBRICOIDES* (VERME cilindrico simile ai "bucatini", lungo 20-30 cm), durante le prime due settimane dall'ingestione delle uova embrionate con acqua o vegetali crudi può comportare, oltre che spiccata eosinofilia, sintomi legati alla migrazione larvale transpolmonare (polmonite di Loeffler, broncospasmo), mentre dopo 2-3 mesi compaiono nelle feci i vermi adulti e le uova. L'infestazione massiva, non infrequente nell'immigrato recente, può portare complicanze quali ileo⁴ o processi flogistici in sede appendicolare, pancreatica o biliare⁵ e perfino migrazione erratica con espulsione di vermi dall'orofaringe.⁶ Diagnosi: osservazione delle uova all'EPF e del verme adulto nelle feci, da distinguere da anellidi ("lombrichi") non eccezionalmente osservabili nell'acqua del WC (Figura 5). Terapia: mebendazolo 100 mg/12h x 3 gg, indipendentemente dal peso.

Correlata all'ascaridiasi sotto diversi aspetti (epidemiologia, diagnostica, terapia), è la tricocefalosi, infestazione da *Trichuris trichiura*, sottile nematode di 3-5 cm, dal tipico aspetto a frusta per la parte posteriore più robusta. Quasi sempre asintomatica, può provocare dolori addominali, enterite e prolasso rettale in piccoli bambini iperinfestati.

Aspetti peculiari presenta l'infestazione da *Strongyloides stercoralis*, piccolo nematode presente nelle feci umane già sotto forma di larve rabditoidi lunghe 0,2-0,3 mm, ipoendemica nel Nord Italia ma molto diffusa nei PVS.⁷ Trasmessa per penetrazione transcutanea di larve strongiloidi di 0,5-0,7 mm, si accompagna negli immunocompetenti a manifestazioni modeste, quali eosinofilia, rash fugaci e turbe intestinali. L'infestazione tuttavia, se non adeguatamente curata (ivermectina o albendazolo), tende a cronicizzare attraverso meccanismi di autoreinfestazione che negli immunodepressi (in particolare in HIV+) possono essere responsabili di quadri da iperinfestazione con interessamento sistemico, compromissione multior-gano e non infrequentemente exitus.⁸

La diagnosi si avvale della ricerca delle larve nelle feci (EPF con metodo di Baermann o coltivazione in Agar) e degli anticorpi nel siero.



Conclusioni

L'PEDIATRA NON DEVE TRASCURARE LA POSSIBILITÀ di trovarsi di fronte ad una elmintiasi intestinale e neppure nel dubbio ricorrere a terapie *ex juvantibus*. Per quanto spesso a/paucisintomatiche, sono infatti possibili forme gravi, visceralizzazione e complicanze di ogni genere e perfino neoplasie da impianto di cellule neoplastiche elmintiche, come nella recente descrizione di k polmone da cellula di *Hymenolepis nana*,⁹ piccola tenia umana ordinariamente responsabile di una verminosi ad impatto clinico nullo, così da non meritare la descrizione in questa sede.

Se in molti casi il pediatra generalista può far da sé, in altri è quindi opportuno che percorsi diagnostici e terapeutici ragionati vengano concordati con l'infettivologo, con l'ausilio di un buon laboratorio di parassitologia ■

L'autore dichiara di non avere alcun conflitto di interesse.

Bibliografia

1. Sodergren MH, Jethwa P, Wilkonson S, et al. Presenting features of *Enterobius vermicularis* in the vermifox appendix. *Scand J Gastroenterol* 2008;11:1-5.
2. Bouteille B. Epidémiologie de la cysticerose et de la neurocysticerose. *Med Sante Trop* 2014;24:367-74.
3. Rodriguez-Mahillo A, Gonzalez-Munoz M, de las Heras C, et al. Quantification of *Anisakis simplex* allergens in fresh, long-term frozen, and cooked fish muscle. *Foodborne Pathog Dis* 2010;7:967-73.
4. Teneza-Mora NC, Lavery EA, Chun HM. Partial small bowel obstruction in a traveler. *Clin Infect Dis* 2006; 43:256-8.
5. Scarlata F, Giordano S, Infurnari L, et al. Un caso di addome acuto da infestazione massiva da ascaridi. *Infez Med* 2008;6:37-9.
6. Scarlata F, Amenta M, Giordano S. Considerazioni su un caso di Ascaridiasi erratica. *Parassitologia* 1994;36:37-40.
7. Buonfrate D, Baldissera M, Abrescia F, et al. Epidemiology of *Strongyloides stercoralis* in Northern Italy. *Euro Surveill* 2016;21:1-8.
8. Basile A, Simzar S, Bentow J, et al. Disseminated *Strongyloides stercoralis* hyperinfection during medical immunosuppression. *J Am Acad Dermatol* 2010;63:896-02.
9. Muehlenbachs A, Bhatnagar J, Agudelo CA, et al. Malignant transformation of *Hymenolepis nana* in a Human Host. *N Engl J Med* 2015;373:1845-52.