Copyright - Il Pensiero Scientifico Editore downloaded by IP: 151.55.82.79 Wed, 24 Apr 2024, 15:39:11

[LE SOCIETÀ SCIENTIFICHE]

Le malattie rare in un ambulatorio di allergologia pediatrica

La patogenesi di alcune malattie allergiche rare è ancora in via di definizione e, a dispetto della loro rarità, tali malattie possono essere spesso osservate negli ambulatori territoriali, ospedalieri e nei pronto soccorsi.

Marzia Duse
Giulia Brindisi
Giovanna De Castro
Luciana Indinnimeo
Lucia Leonardi
Francesca Occasi
Anna Maria Zicari
Dipartimento di Pediatria e NPI, Sapienza, Università di Roma

Introduzione

La prevalenza delle malattie allergiche è aumentata in questi ultimi decenni in tutto il mondo e soprattutto in età pediatrica si è assistito ad un incremento medio di circa il 10% nei casi di assenza di familiarità e fino al 20–30% nei casi con familiarità per malattie allergiche.[1]

I sintomi conseguono all'esposizione del soggetto precedentemente sensibilizzato agli allergeni causali che può avvenire per inalazione, ingestione, contatto o iniezione. La produzione di immunoglobuline E (IgE) specifiche e la loro peculiarità di legarsi selettivamente ai recettori dei mastociti e basofili fanno sì che, quando incontrano l'allergene, si inneschi una complessa cascata di segnalazioni intracellulari, seguite dal rilascio dei mediatori dell'infiammazione allergica.

La rapidità della risposta clinica – comparsa dei sintomi – a seguito della esposizione agli allergeni è considerata tradizionalmente uno dei criteri maggiori (criterio temporale) che suggerisce una reazione IgE mediata. Vedremo che questo non è sempre vero e che in alcune forme di orticaria, soprattutto

CASO CLINICO 1

G. giunge alla nostra osservazione per anafilassi insorta in corso di un bagno in mare senza altri fattori rischio (non meduse, non punture di imenotteri o altro). Vengono riferiti dai genitori episodi ricorrenti di orticaria, che nel tempo, dopo diverse ipotesi, hanno messo in relazione alla esposizione al freddo. Gli episodi sono accompagnati da limitazione funzionale delle articolazioni e dolore.

G. ha 9 anni ed è nato alla 37esima settimana da parto cesareo per patologia materna. Peso alla nascita 3520 g., distress respiratorio che ha richiesto intubazione endotracheale. Sviluppo psicofisico nella norma. Dai 6 mesi di vita G. ha laringospasmo e broncospasmo ricorrenti (circa 1 volta al mese); dall'età di 4 anni vengono riferiti episodi di orticaria a distanza di poche ore dalla esposizione al freddo.

All'età di 7 anni G. va incontro ad un episodio di shock anafilattico dopo ingestione di crostacei. Non esegue test allergologici e vengono eliminati pesce e crostacei dalla dieta. All'età di 8 anni nuovo episodio di shock anafilattico dopo assunzione di wurstel di pollo e tacchino: anche questi alimenti vengono eliminati dalla dieta senza esecuzione dei test allergologici. Cautelativamente viene eliminato anche l'uovo.

L'anamnesi familiare di secondo grado è positiva per allergie (asma allergico), negativa per orticaria o anafilassi e per altre patologie croniche.

All'esame obiettivo, le condizioni generali sono buone; nulla da segnalare a livello di organi e tessuti.

Quesiti: ALLERGIA ALIMENTARE O ORTICARIA DA FREDDO?

Allergia alimentare?

- Prick test positivi per DPP e DPF (5mm), gamberetti (4mm), aragosta e cozze (3mm). Negativo per altri alimenti e inalanti, in particolare per latte, uovo, pollo.
- IgE totali 695,4 U/mL (vn 4-90 U/mL) presenza di IgE specifiche positive per *Dermatofagoides pteronyssinus* (15, 7 kUa/l) e *Dermatofagoides farinae* (18, 4 kUa/l). Negativi i test per alimenti (pesci, pollo, uovo, latte, aracidi, noci). ISAC positivo per la tropomiosina di anisakis (rAnis3,7), scarafaggio (nBla g), acari (rDer p 10), gamberetto (ePen a1, nPen i1, nPen m).

Orticaria da freddo?

- Test al cubetto di ghiaccio: nessuna reazione dopo 20 min. dall'applicazione, per 10 min., sulla superficie volare dell'avambraccio di un cubetto di ghiaccio.
- Esame urine: negativo.
- C3 e C4: nella norma.
- Autoimmunità (ANA, ENA, LAC, Ab anti-cardiolipina, anti-GPI, anti-tranglutaminasi, anti-tiroide): negativi.
- Sierologie per EBV, CMV, HCV: negative.
- Tampone faringeo: negativo.
- Analisi molecolare del gene CIAS1/NLRP3: negativa.

Copyright - Il Pensiero Scientifico Editore downloaded by IP: 13.58.82.79 Wed, 24 Apr 2024, 16:39:11

nelle forme familiari e rare, vi sono molte eccezioni e i sintomi di anafilassi possono essere innescati anche da altri fattori e spesso si sviluppano nel contesto di malattie non IgE mediate.[2]

D'altro canto anche le malattie allergiche vere e proprie non si esauriscono nelle forme "pure" IgE-mediate e vi sono forme in cui la componente cellulo-mediata può essere importante, come tipicamente nella dermatite atopica o esclusiva, come nella dermatite da contatto e in altre dermatiti "rare". Ma non solo, vi sono alcune forme di orticaria familiare, geneticamente determinata, che nulla hanno a che vedere con le forme allergiche classiche e rientrano nell'ambito delle immunodeficienze, dei difetti dell'immunità innata, come la orticaria familiare auto infiammatoria da freddo (FCAS), in cui il meccanismo di innesco è totalmente indipendente dalla infiammazione allergica e dipende invece da una alterazione dei meccanismi di regolazione della infiammazione.[3]

In queste poche pagine vorremmo fornire una panoramica su alcune malattie allergiche rare, come alcune forme di orticaria da freddo, la mastocitosi cutanea e la cheratocongiuntivite Vernal (VKC), i cui meccanismi patogenetici sono ancora in via di definizione e che, a dispetto della loro rarità, possono essere di osservazione negli ambulatori territoriali, ospedalieri e nei pronto soccorsi. In tutte queste malattie la componente IgE è variamente espressa e può contribuire al quadro clinico, ma da sola non è sufficiente a spiegarne la patogenesi. Inoltre tendono a "mimare" nei sintomi malattie allergiche vere e proprie (la orticaria IgE mediata, da allergia alimentare o la congiuntivite allergica da pollini). Di fronte ad un bimbo con sintomi apparentemente allergici ma in cui o non si dimostra alcuna sensibilizzazione o l'allergene in causa non ne giustifica i sintomi, dobbiamo sempre prendere in considerazione la possibilità di una forma rara di non comune osservazione. La diagnosi e soprattutto la diagnosi differenziale non sono sempre facili e nel dubbio il rischio è quello di prevedere liste di esami spesso inutili o addirittura fuorvianti.

Per esemplificarne la discussione, ci lasceremo guidare dalla descrizione clinica di casi concreti che si sono presentati realmente alla nostra osservazione: epicriticamente ne valuteremo l'iter diagnostico differenziale e la terapia.

CASO CLINICO 2

C. giunge alla nostra osservazione all'età di 12 anni per episodi ricorrenti di orticaria dopo esposizione al freddo. Dall'età di 7 anni questi episodi si sono fatti più frequenti e sono isolati o, più spesso, accompagnati da febbre e dolori articolari. I sintomi di solito appaiono una o due ore dopo l'esposizione a bassa temperatura o a bruschi abbassamenti di temperatura ambientale. Si risolvono lentamente nell'arco di 2–3 giorni.

Nato alla 37esima settimana da parto spontaneo. Peso alla nascita 3200 g.

Perinatalità riferita nella norma. Sviluppo psicofisico adeguato. Non vengono riferiti problemi allergici. Comuni esantemi infantili.

L'ananmesi familiare è indifferente, in particolare negativa per orticaria da freddo. Anche il fratellino minore presenta occasionalmente orticaria, apparentemente non legata alla esposizione al freddo e in forma assai più lieve ed evanescente.

All'esame obiettivo le condizioni generali risultano buone; nulla da segnalare a livello di organi e tessuti.

Quesito: FCAS?

Dati salienti: orticaria generalizzata, a volte angioedemi (occhi e labbra), spesso febbre (>38,5°C) e dolori articolari con articolazioni indenni, familiarità negativa.

- Esami di routine negativi. IgE totali 991 U/mL (vn 4-90 U/mL). Negativa la ricerca di IgE specifiche ai più comuni allergeni (*in vivo* e *in vitro*).
- C3 e C4: nella norma.
- Autoimmunità: anticorpi anti-nucleo POSITIVI (1:360); anti DNA, anti ENA, LAC, Ab anti-cardiolipina, anti-GPI, antitransglutaminasi, anti-tiroide: negativi.
- Esami virologici: negativi.
- Tampone faringeo: negativo.
- Esame urine: negativo.
- Analisi molecolare del gene CIAS1/NLRP3: mutazione in omozigosi (c.2107C>A, p.Q703K).
- Analisi nella famiglia: i genitori sono risultati potatori di tale mutazione in eterozigosi. Il fratello ha la medesima mutazione ed è asintomatico.

Orticaria da freddo

L'orticaria da freddo rientra nel grande capitolo delle orticarie croniche (Tabella 1) ed è caratterizzata dall'improvvisa insorgenza di prurito ed eritema a seguito dell'esposizione/contatto al freddo. Sono numerosi i *triggers* (bevande fredde, oggetti freddi, acqua o aria fredda) che possono indurre rilascio di istamina e mediatori pro infiammatori dai mastociti della →

Copyright - Il Pensiero Scientifico Editore downloaded by IP 151.55.82.79 Wed, 24 Apr 2024, 15:39:11

Tabella 1. Classificazione dell'orticaria cronica.

Orticaria	*Sottoforme*	*Trigger*
Spontanea		Stress, infezioni, farmaci (NSAIDs)
Autoimmune		Non noto
Inducibile	Acquagenica	Acqua calda o fredda
	Colinergica	Esercizio, emozioni
	Freddo	Acqua o vento
	Solare	Sole
	Vibratoria	
	Pressione (ritardata)	Posizione seduta, abiti stretti
	Dermografismo	Minimi traumi
	Esercizio fisico	
	Sforzi	
	Caldo	Bagno, ambiente caldo
Vasculitica	Malattie autoimmuni	
	Farmaci	Penicillina,allopurinolo, chinoloni
	Infezioni	Epatite B/C , streptococchi
	Tumori	
Sindromi rare	Cryopyrin-associated periodic syndrome (CAPS)	Freddo
	Sindrome di Schnitzler	

cute, con conseguente sviluppo di orticaria o sistemici con comparsa di ipotensione, febbre, artralgie.[2] Una esposizione massiva può essere estremamente pericolosa, come in caso di una nuotata in mare con incontro di una corrente fredda che può provocare rilascio massivo dei mediatori vasoattivi con possibile shock; sono riferiti casi fatali.[4]

Altri mediatori, come i leucotrieni C4, D4 ed E4, sembrerebbero giocare un ruolo importante nella patogenesi della orticaria da freddo.

Epidemiologia e classificazione

Non esistono stime esatte di prevalenza dell'orticaria da freddo e l'incidenza è grossolanamente calcolata intorno allo 0,05% con uguale distribuzione tra i sessi.[5]

In età pediatrica, la media dell'età alla diagnosi è 7 anni e si risolve, nell'11% dei pazienti, entro 5 anni e nel 26% dei pazienti entro 10 anni.[5]

L'orticaria da freddo può essere *familiare* o *acquisita*. La forma familiare è in genere associata ad altri sintomi, quali dolori articolari e febbre e la più caratteristica e rara è la FCAS che fa parte delle criopirinopatie (in Tabella 1 viene indicata tra le sindromi rare). Riconosce una base genetica, con alterazione dei geni CIAS1/NLRP3.

La forma acquisita può a sua volta essere primaria, a eziologia sconosciuta o secondaria a infezioni virali, batteriche, parassitarie, o a malattie croniche come le crioglobulinemie, malattie autoimmunitarie, malattie ematologiche, vasculiti, tumori o ancora iatrogena (ad esempio anticoncezionali e agenti immunoterapici).

Come riconoscerla

Sono 3 i quadri clinici più frequenti, differenziati in base alla gravità dei sintomi:

- *forma localizzata* di orticaria con o senza associazione di angioedema
- *forma sistemica senza sintomi ipotensivi*, caratterizzata da 1 o più episodi di orticaria generalizzata con o senza angioedema
- *forma sistemica grave associata a sintomi ipotensivi*.

Vi sono infine alcune varianti cliniche come l'*orticaria da freddo ritardata* (acquisita o ereditaria) con comparsa di orticaria ritardata fino a 24 h dall'esposizione al freddo; in cui il *cold stimulation time test* (CSTT) è negativo e l'*orticaria familiare da freddo atipica* che esordisce in età pediatrica e dura tutta la vita. L'orticaria è localizzata e si sviluppa nelle zone esposte al freddo. CSTT positivo nella maggior parte dei casi.[6]

Come diagnosticarla

Gli esami di laboratorio sono generalmente nella norma nelle orticarie a *frigore* classiche, mentre nella FCAS gli

Copyright - Il Pensiero Scientifico Editore downloaded by IP 13.58.82.79 Wed, 24 Apr 2024, 16:39:11

La componente IgE, sebbene possa dare il suo contributo, non è da sola sufficiente a spiegare la patogenesi di alcune malattie allergiche rare.

indici infiammatori sono alterati nella fase acuta e rientrano prontamente nella norma dopo risoluzione dell'episodio.

Possono essere presenti elevati livelli di IgE (70% dei casi) e quasi la metà di questi pazienti è atopica.[1,7]

Il metodo più pratico per confermare la diagnosi di orticaria da freddo è il "test del cubetto di ghiaccio" o *ice cube test* (ICT) che consiste nel collocare un cubetto di ghiaccio sulla superficie volare dell'avambraccio del paziente per 5–10 min. (Figura 1); il test è positivo se compare orticaria entro 10 min. dalla rimozione dello stesso (aspettare che la cute si riscaldi). Va segnalato tuttavia che il 20% dei pazienti con orticaria da freddo può avere un ICT negativo.[2] In alternativa si può ricorrere al CSTT che consiste nell'applicare per pochi secondi il cubetto di ghiaccio a 0,5–1–2–5–10–20 min. di intervallo oppure all'*immersion test* che consiste nell'immergere mani e braccia per 5–15 min. in acqua a temperatura di 0–8 °C.[2] Nella FCAS tutti i test di provocazione sopra menzionati sono sempre obbligatoriamente negativi. In questi casi è dirimente la diagnosi genetica.[8]

Figura 1. Test cubetto di ghiaccio.

Terapia

Anche se rara, l'orticaria da freddo è una condizione che il pediatra deve conoscere e saper diagnosticare perché l'anafilassi può essere sistemica e mettere a rischio la vita del paziente. L'area di cute esposta, la temperatura, la durata dell'esposizione sono tutti fattori importanti che devono essere valutati per il possibile sviluppo di reazioni sistemiche. Per tali motivi è necessario mettere in atto tutte le possibili misure di prevenzione:

- evitare fattori scatenanti;
- mantenere adeguata profilassi antistaminica (esempio: cetirizina, loratadine, desloratadine, ebastine, ecc.) in quanto è dimostrato che gli antistaminici riducono la frequenza e la severità degli episodi di orticaria;
- utilizzare, in caso di scarso controllo, altri farmaci quali: montelukast (antileucotrienico), zafirlukast (inibitore della 5 lipoosigenasi), omalizumab (anticorpo monoclonale anti IgE) o ciclosporina.

Come terapia degli attacchi acuti, si possono utilizzare gli antistaminici ad alte dosi, fino a 4 volte la dose giornaliera raccomandata, ricordandosi che, soprattutto in caso di ripetuti episodi di anafilassi o di reazioni sistemiche gravi, è indispensabile dotare i pazienti a rischio di anafilassi di autoiniettore di adrenalina.[9] A margine va segnalato che sono stati descritti casi di desensibilizzazione al freddo, quale trattamento alternativo, con discreti risultati.[10]

In caso di FCAS si ricorre ai farmaci biologici, oltre alle misure ambientali. Per questa forma è fortemente indicato il kanakinumab, anticorpo monoclonakle anti IL-1 beta, che può essere somministrato in scheda tecnica a partire dai 4 anni di età.[8]

Epicrisi dei casi clinici descritti

G. (caso 1), atopico, presenta allergia alla tropomiosina per cui vengono eliminati dalla dieta crostacei, mitili, lumache e cibi preconfezionati nonché insaccati che potrebbero avere contaminazioni da acari o blatte. Vengono invece reintrodotti pollo, latte, tacchino e uovo senza reazioni. G. viene dotato di adrenalina autoinniettabile per la pregressa storia di anafilassi.

Quanto all'orticaria, si diagnostica orticaria da freddo non familiare, per negatività dell'anamnesi, dei parametri di autoimmunità e per la negatività della genetica, che esclude la FCAS (pur improbabile per assenza di febbre, poteva essere ipotizzata per la presenza di dolori articolari).

C. (caso 2) presenta mutazione del gene che non è tra quelle riportate in letteratura e potrebbe trattarsi quindi →

Copyright - Il Pensiero Scientifico Editore downloaded by IP: 151.55.82.79 Wed, 24 Apr 2024, 15:39:11

di un evento casuale. Tuttavia la presenza dello stato di omozigosi nel paziente e nel fratello (che ha manifestato pure orticaria) fa pensare che questa mutazione sia responsabile di quadri di FCAS "mild" in omozigosi e asintomatica in eterozigosi (genitori). Pertanto si decide di soprassedere alla somministrazione di kanakizumab e si mantiene un atteggiamento di osservazione. Con lo sviluppo, gli episodi si attenuano in gravità e frequenza fino a scomparire completamente all'età di 15 anni.

Ad oggi, sia G. che C. hanno presentato una riduzione del numero di episodi di orticaria, controllata in maniera efficace dalla sola terapia antistaminica ad alte dosi, senza necessità di ricorrere a terapie alternative.

G., per i precedenti episodi di anafilassi, è stato fornito di un autoiniettore di adrenalina, di cui ad ora non ha fatto uso.

Mastocitosi cutanee: definizione e patogenesi

Le mastocitosi sono malattie che riconoscono alla base lo sviluppo clonale di mastociti, che possono accumularsi in maniera anomala nella pelle, nelle ossa e nei visceri; le sedi preferite sono la cute e il midollo osseo, svolgendo un ruolo chiave nello sviluppo di malattie allergiche, di orticaria e anche di alcune malattie autoimmunitarie. La loro attivazione infatti determina una serie di eventi a cascata che nel giro di poche ore portano alla formazione dei pomfi e delle lesioni cutanee caratteristiche (Figura 2). L'espansione clonale di questo stipite cellulare è legata nella maggioranza dei casi a mutazioni attivanti di KIT: nel 35% dei casi nell'esone 17 (D816V), nel 40% dei casi negli esoni 8, 9, 11 e nel restante 25% non si rilevano mutazioni di KIT (KIT Wild-Type)[11].

Le mastocitosi in età pediatrica sono tipicamente cutanee con prognosi più benigna, a differenza dell'adulto dove sono più frequenti le mastocitosi sistemiche. Le differenze tra la clinica del bambino e quella dell'adulto sono sintetizzate in Tabella 2.

Classificazione

La classificazione delle mastocitosi cutanee è basata sulle caratteristiche macroscopiche delle lesioni e sulla loro distribuzione. Gli esperti dell'European Competence Network on Mastocytosis, dell'American Academy of Allergy, Asthma & Immunology e dell'European Academy of Allergology and Clinical Immunology,[12] hanno proposto una nuova classificazione delle mastocitosi cutanee, articolata come segue:

Forma maculo-papulare – Identifica l'orticaria pigmentosa (termine obsoleto). Se ne conoscono tre varianti: polimorfa (più comune), monomorfa e atipica.

- *Polimorfa* – È caratterizzata da lesioni asimmetriche e generalizzate maculo-papulari, tutte diverse tra loro per forma, colore e dimensione, che coinvolgono tipicamente testa, collo ed estremità. Il segno di Darier è positivo, i livelli di triptasi sieriche sono entro il range di normalità; la prognosi è buona con spontanea regressione in adolescenza.
- *Monomorfa* – È caratterizzata da piccole lesioni sferiche maculo-papulari simili tra loro per forma,

CASO CLINICO 3

P. è un bambino di un anno che giunge alla nostra attenzione per la presenza – a livello di testa, collo, tronco ed estremità – di maculo-papule iperpigmentate, tutte diverse tra loro per forma e dimensione. Per la presenza di segni di bronchite, esegue RX torace che evidenzia un'area di rarefazione ossea di 14x10 mm in corrispondenza dell'epifisi dell'omero. L'RX scheletro evidenzia lesioni osteolitiche anche in sede parietale, bilaterale, il quadro viene confermato alla RM.

P. è nato alla 41esima settimana da parto spontaneo, con peso alla nascita di 3250 g. Perinatalità riferita nella norma. Buono lo sviluppo psicofisico.

All'anamnesi familiare non si riscontrano patologie degne di nota.

All'esame obiettivo, le condizioni generali sono buone. Maculo-papule diffuse al volto, tronco e arti con positività del segno di Darier.

Quesito: MASTOCITOSI CUTANEA O MASTOCITOSI SISTEMICA?

- Emocromo e indici infiammatori negativi, triptasi sierica18 µg/ml.
- Esame urine: negativo.
- Autoimmunità, esami virologici, tampone faringeo: negativi.
- Biopsia osteomidollare: cellularità nella norma per numero e tipologia, a livello osseo presenza di lesione mesenchimale tipo mio fibroma.
- Genetica: mutazione attivante di KIT nell'esone 17 (D816V).

Copyright - Il Pensiero Scientifico Editore downloaded by IP 13.58.82.79 Wed, 24 Apr 2024, 16:39:11

Anche le malattie allergiche vere e proprie non si esauriscono nelle forme "pure" IgE-mediate: vi sono forme in cui la componente cellulo-mediata può essere importante.

colore e dimensione, i livelli di triptasi sieriche sono generalmente elevati. Questa forma persiste in età adulta e può evolvere con coinvolgimento sistemico.

Vi sono poi altre forme, come la *atipica*, caratterizzata da lesioni giallastre fisse con livelli di triptasi sieriche entro i range normali, in cui la prognosi è buona con spontanea regressione in tarda adolescenza (14–16 anni); e la *diffusa cutanea* caratterizzata da diffuso eritema con un generale ispessimento ed imbrunimento della cute, spiccato dermatografismo e livelli di triptasi sieriche elevati. Raramente c'è un coinvolgimento sistemico degli organi e le lesioni si risolvono in adolescenza.[13]

Infine il mastocitoma si presenta come una lesione spesso singola (fino massimo a 3 lesioni), rilevata, marrone o gialla. I livelli di triptasi sieriche sono generalmente normali. Non c'è coinvolgimento sistemico e si assiste ad una graduale regressione nell'età adulta.[14]

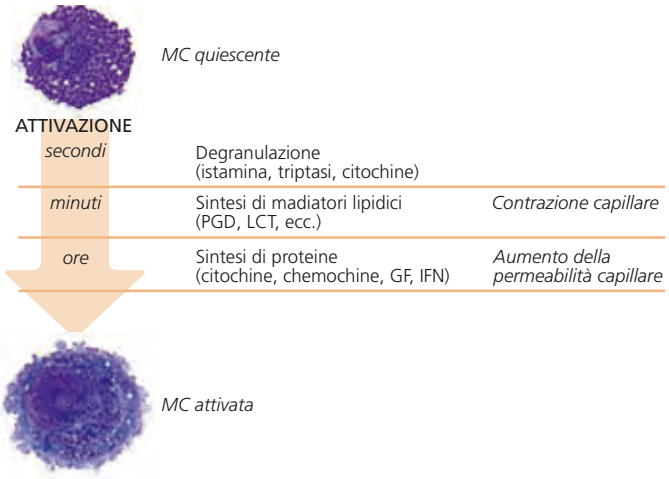

Figura 2. **L'attivazione dei mastociti ne determina la degranulazione, il rilascio dei mediatori lipidici nell'arco di minuti e la sintesi di proteine de novo nell'arco di ore. Tutti questi mediatori agiscono successivamente su numerose cellule e tessuti.**

Come riconoscerla

Nel bambino, tipicamente, le lesioni sono polimorfe con segno di Darier positivo (comparsa di un pomfo in seguito ad energico strofinamento di una lesione cutanea); l'esordio è usualmente entro il 6 mese di vita ma in alcuni pazienti le lesioni possono essere presenti dalla nascita con spontanea risoluzione in pubertà.

I mediatori anafilattogeni rilasciati dai mastociti sono la causa dei sintomi, variamente presenti nei pazienti (prurito, arrossamento, nausea, vomito, diarrea, dolori →

Tabella 2. Caratteristiche delle mastocitosi dell'adulto e del bambino.

Parameteri	*Mastocitosi dell'adulto*	*Mastocitosi del bambino*
Tipologia di mastocitosi	Sistemica	Cutanea
Decorso della malattia	Cronico	Temporaneo
Frequenza di anafilassi (%)	50	<10
Livelli di triptasi (mg/L)	> 20	<20
Mutazione di KIT	Esone 17, KIT D816V	Esone 8, 9, 11, o 17 o assente
Tipo di lesioni cutanee piu frequenti	Maculopapulare	Maculopapulare
Morfologia delle lesioni maculopapulari	Monomorfiche	Polimorfiche
Dimensione delle lesioni maculopapulari	Piccole	Grandi
Distribuzione delle lesioni	Coscia, tronco	Tronco, testa, estremità

Copyright - Il Pensiero Scientifico Editore downloaded by IP: 151.55.82.79 Wed, 24 Apr 2024, 15:39:11

addominali, palpitazioni, difficoltà respiratoria, letargia, astenia, sudorazione profusa fino allo shock anafilattico vero e proprio. A riprova, la prevalenza di anafilassi nei bambini con mastocitosi (1,5–9%) è più elevata che nella popolazione pediatrica generale, ma più bassa rispetto ai casi di mastocitosi nell'adulto.[15] Il rischio di anafilassi nel bambino correla in maniera direttamente proporzionale con l'estensione del coinvolgimento cutaneo e con i livelli di triptasi sieriche.[16] L'anafilassi nel bambino con mastocitosi è per lo più idiopatica ma non mancano casi di forme indotte da alimenti, tuttavia la prevalenza di malattie atopiche è comparabile con quella della popolazione pediatrica generale.

Come diagnosticarla

La diagnosi si effettua identificando le lesioni tipiche con positività del segno di Darier (criterio maggiore); in aggiunta, è richiesto un criterio minore che può essere istologico (infiltrati di mastociti alla biopsia di lesioni cutanee) oppure molecolare (identificazione di mutazione attivante di KIT) oppure entrambi. Di seguito i criteri:

- *Criterio maggiore*
  - Tipiche lesioni cutanee, associate alla positività del segno di Darier.
- *Criteri minori*
  - Evidenza istologica di aumentato numero di mastociti in sezioni bioptiche cutanee (rilievo tipico delle forme: diffusa, mastocitoma e variante polimorfa della forma maculo papulare).
  - Mutazione di KIT attivanti in lesioni del tessuto cutaneo.

Terapia

La terapia è ovviamente sintomatica e va modulata in base alle condizioni cliniche del paziente,[11,17] e può essere schematizzata come segue:

- evitare fattori triggers (es.: sbalzi di temperatura, strofinamento delle lesioni, infezioni, farmaci come NSAIDs, oppioidi);
- escludere dalla dieta alimenti ricchi di istamina;
- utilizzare prodotti a base di zinco solfato e sodio cromoglicato per il trattamento topico delle lesioni cutanee, onde ridurre il rischio di sovra infezioni;
- iniziare una terapia orale con antistaminici, antileucotrieni ed eventualmente glucocorticoidi in caso di presenza di sintomi particolarmente gravi e per brevi periodi;
- prescrivere autoiniettori di adrenalina nei casi di coinvolgimento massivo della cute e di alti livelli di triptasi sieriche, in quanto aumentano il rischio di anafilassi sistemica;
- nei casi di difficile controllo con le misure standard, si può ricorrere all'impiego di anticorpi monoclonali anti IgE, omalizumab, o della combinazione di psoralene e fototerapia con raggi Uva, in caso di interessamento cutaneo grave senza rischio di anafilassi sistemica.

Epicrisi del caso clinico descritto

P. presenta un criterio maggiore (presenza delle tipiche lesioni cutanee, associate alla positività del segno di Darier) e un criterio minore (mutazione attivante di KIT) per cui la diagnosi è di mastocitosi. L'assenza di accumuli midollari di mastociti e la natura miofibromatosa delle cisti ossee escludono una forma sistemica. Le lesioni cutanee polimorfe e a distribuzione tipica permettono quindi di formulare la diagnosi di mastocitosi cutanea maculo-papulare polimorfa.

Cheratocongiuntivite Vernal

La VKC è una rara forma di congiuntivite cronica con prevalenza stimata intorno a < 1: 10.000. Predilige il sesso maschile e si manifesta tra il 5° e 10° anno di vita, con regressione alla pubertà.[18] I sintomi vengono stressati dalla luce e sono più severi in primavera ed in estate, seppure in genere si presentino in modo continuativo tutto l'anno.[18]

È una malattia multifattoriale e contribuiscono al suo sviluppo diversi fattori, in varia misura: genetico, immunologico, ormonale, ambientale; ad oggi il peso specifico di ciascuno è ignoto e anche i meccanismi patogenetici rimangono da chiarire. Sulla base dei reperti clinici ed immunoistologici è stato evidenziato che l'infiammazione è sostenuta da meccanismi sia

Copyright - Il Pensiero Scientifico Editore downloaded by IP 13.58.82.79 Wed, 24 Apr 2024, 16:39:11

Quando soprattutto la diagnosi differenziale non è sempre facile si va incontro al rischio di prevedere e prescrivere liste di esami spesso inutili o addirittura fuorvianti.

Th1 che Th2, pertanto può essere sia IgE-mediata che cellulo-mediata e questo giustificherebbe la scarsa risposta alla terapia antistaminica.[19] Inoltre la presenza di ANA-positività in una larga percentuale di pazienti ha suggerito la possibilità che possa trattarsi di un disordine su base autoimmune e l'efficacia del trattamento immunosoppressivo topico avvalora ulteriormente questa ipotesi.[20] Peraltro sono ormai numerosi gli studi che hanno dimostrato come la VKC sia una malattia infiammatoria sistemica, seppure ad espressività locale, d'organo (occhio). Infatti nei pazienti affetti sono presenti in circolo numerosi marcatori di infiammazione: alta espressione di molecole di adesione come ICAM -1, aumento di citochine infiammatorie come IL-4 e IL-5, di metalloproteasi come pro MMP-1 e pro- MMP- 9, di neuropeptidi, e di fattori di crescita cellulare, come il Transforming Growth Factor b1 (TGF-b1).[21] In questi pazienti esiste quindi una condizione di infiammazione sistemica che, per motivi oscuri, si estrinseca a livello di un "santuario" come l'occhio. In questa ottica è difficile "pesare" il contributo della atopia che è presente in oltre il 50% dei pazienti, così come è difficile identificare il ruolo svolto dai fattori ormonali, che certamente vi contribuiscono pesantemente sia per la netta la predilezione per i soggetti di sesso maschile che per totale la risoluzione della malattia dopo la pubertà, ma come →

CASO CLINICO 4

L. è un bambino di 12 anni che giunge alla nostra attenzione per congiuntivite associata a prurito, lacrimazione e fotofobia presente tutto l'anno ma che si accentua in primavera e in estate. I sintomi, insorti all'età di 10 anni, sono poco responsivi alla terapia antistaminica e steroidea locale e l'impiego di diversi preparati nel tempo ha dato sempre risultati deludenti. Dai primi mesi di vita L. presenta dermatite atopica con andamento "a poussèe". A dispetto dei test allergici negativi per alimenti, ha seguito comunque diverse diete senza sostanziale beneficio. Attualmente a dieta libera. Dall'età di 4 anni episodi di asma anche importanti (2 accessi in Pronto soccorso) trattati con broncodilatatori e steroidi topici e sistemici. Attualmente in terapia di fondo con steroidi e *long acting* con discreto ma non ottimale controllo. I test allergici per aeroallergeni hanno documentato sensibilizzazione alle graminacee: a 10 anni inizia terapia desensibilizzante per via sublinguale che viene interrotta dopo poche dosi per reazioni avverse.

Nato alla 39esima settimana da parto cesareo per mancato impegno con peso alla nascita di 3550 g. Perinatalità riferita nella norma. Buono lo sviluppo psicofisico.

All'anamnesi familiare non viene riferita familiarità per malattie allergiche o autoimmunitarie.

All'esame obiettivo, le condizioni generali sono buone. Dermatite atopica (DA) periorale, perioculare e alle pieghe degli arti superiori e inferiori. Obiettività respiratoria: fase espiratoria prolungata. Occhi: iperemia congiuntivale bilaterale. Null'altro da segnalare a livello degli altri organi e tessuti.

Quesiti: CONGIUNTIVITE ALLERGICA O CONGIUNTIVITE VERNAL? IN ASMA E DERMATITE ATOPICA?

Dati salienti: atopia (sensibilizzazione alle graminacee), scarsa risposta alla terapia topica con colliri in asma con buon controllo ma non ottimale, dermatite atopica non responsiva alle diete. Esami ematochimici di routine nella norma.

- IgE totali 998U/mL (vn 4-90 U/mL).
- Autoimmunità: negativa.
- Tampone faringeo: negativo.
- Dosaggio vitamina D, TSH: nella norma.
- Prick test: positivi per graminacee, olivo, cipresso e betulla. Negativi gli alimenti.
- Spirometria: aumento del FEV1 12% dopo broncodilatatore.
- Visita oculistica: iperemia congiuntivale e presenza di papille giganti a livello della congiuntiva delle palpebre superiori di entrambi gli occhi. Ulcera corneale a sinistra.

Si pone diagnosi di cheratocongiuntivite Vernal (VKC) e si inizia terapia topica con collirio a base di ciclosporina all'1% e terapia sistemica con omalizumab sottocute alla dose di 600 mg ogni 2 settimana per l'asma non controllato che porta al pieno controllo dell'asma, a risoluzione della dermatite atopica e del quadro oculare senza esiti.

Copyright - Il Pensiero Scientifico Editore downloaded by IP: 151.55.82.79 Wed, 24 Apr 2024, 15:39:11

Devono essere impiegati in modo continuativo colliri a base di ciclosporina che controllano in modo ottimale l'infiammazione oculare ed esercitano una azione immunomodulatoria.

→ gli ormoni sessuali possano agire rimane tutt'ora oscuro.

Classificazione

Esistono tre forme di VKC:

- forma tarsale o palpebrale: con formazione di papille giganti sulla congiuntiva tarsale;
- forma limbica o bulbare: con formazione di papille giganti sulla congiuntiva bulbare , a livello della quale possono osservarsi i tipici "Horner-Trantas dots";
- forma mista: caratterizzata dalla presenza di papille giganti tarsali e al limbus (Figura 3).

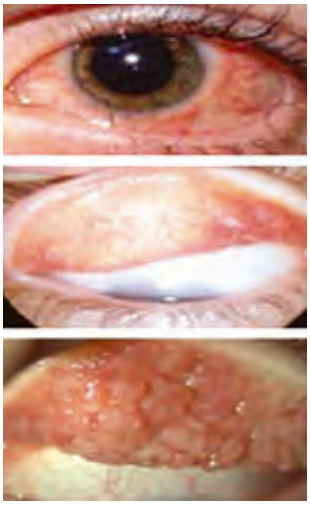

Figura 3.
Cheratocongiuntivite vernal: iperemia congiuntivale, ipertrofia papillare, papille giganti.

Come riconoscerla

I sintomi sono del tutto sovrapponibili e indifferenziabili da quelli di una forma allergica (iperemia congiuntivale, prurito oculare, lacrimazione, fotofobia, dolore, sensazione di corpo estraneo – se c'è interessamento corneale, che è una possibile complicanza), ma le caratteristiche che la contraddistinguono sono:

- la localizzazione sempre bilaterale
- l'andamento tipicamente stagionale (primaverile ed estivo maggiormente) con il sistematico aggravarsi dei sintomi in estate
- l'inefficacia o scarsa efficacia dei comuni trattamenti infiammatori e antiallergici (antistaminici) sia topici che per via generale.

Come diagnosticarla

La diagnosi è clinica e si basa su una corretta anamnesi e valutazione della caratteristiche cliniche sopra menzionate. Tuttavia, per la corretta identificazione della forma e per la valutazione della presenza di eventuali complicanze, è indispensabile la consulenza specialistica di un oculista esperto. I test di laboratorio non sono ad oggi dirimenti, ma l'esecuzione dei test allergometrici è comunque indicata. Al momento non vi sono indicazioni definitive sulla utilità clinica della esecuzione dei test sierologici di autoimmunità.

Terapia

Una diagnosi precoce e una corretta terapia sono fondamentali non solo per risolvere i sintomi, ma soprattutto per prevenire il possibile danno corneale ed il rimodellamento tissutale che possono lasciare esiti invalidanti.

Devono essere impiegati in modo continuativo colliri a base di ciclosporina che controllano in modo ottimale l'infiammazione oculare ed esercitano una azione immunomodulatoria che da un canto riduce l'infiltrato di cellule infiammatorie a livello locale ma che riduce anche, come è stato recentemente dimostrato, i mediatori della infiammazione a livello sistemico.[19–21] La ciclosporina evita inoltre l'impiego di steroidi topici ad alte dosi che come è noto possono causare complicanze anche gravi come il glaucoma, le infezioni opportunistiche o la cataratta. Ovviamente si dovrà consigliare (ma in genere ci pensano già i pazienti!) di evitare i triggers: come il sole, il vento, l'acqua salata o di ridurne l'impatto con occhiali a lenti oscuranti. I colliri a base di antistaminici, di inibitori della degranulazione dei mastociti o di antinfiammatori non steroidei possono essere associati per indicazioni particolari ma in genere non apportano ulteriori sensibili benefici.

L'impiego di anticorpi monoclonali anti-IgE non è indicato nella terapia della VKC, anche se in via teorica

Copyright - Il Pensiero Scientifico Editore downloaded by IP 13.58.82.79 Wed, 24 Apr 2024, 16:39:11

Bibliografia

1. **Cuello-Garcia CA, Fiocchi A, Pawankar R, Yepes-Nuñez JJ, Morgano GP, Zhang Y, *et al*.** World Allergy Organization. McMaster University Guidelines for Allergic Disease Prevention (GLAD-P): Prebiotics. World Allergy Organ J 2016;9:10.
2. **Zuberbier T, Aberer W, Asero R, Bindslev-Jensen C, Brzoza Z, Canonica GW, *et al*.** The EAACI/GA2LEN/EDF/WAO Guideline for the definition, classification, diagnosis, and management of urticaria: the 2013 revision and update. Allergy 2014;69:868-87.
3. **Picard C, Al-Herz W, Bousfiha A, Casanova JL, Chatila T, Conley ME, *et al*.** Primary Immunodeficiency Diseases: an update on the classification from the International Union of Immunological Societies Expert Committee for Primary Immunodeficiency. J Clin Immunol 2015;35:696-726.
4. **Bernstein JA, Lang DM, Khan DA, Craig T, Dreyfus D, Hsieh F, *et al*.** The diagnosis and management of acute and chronic urticaria: 2014 update J Allergy Clin Immunol 2014;133:1270-7.
5. **Van Der Valk PGM, Moret G, Kiemeney LALM.** The natural history of chronic urticaria and angioedema in patients visiting a tertiary referral center. Br J Dermatol 2002;146:110-3.
6. **Katsarou-Katsari A, Makris M, Lagogianni E, Gregoriou S, Theoharides T, Kalogeromitros D.** Clinical features and natural history of acquired cold urticaria in a tertiary referral hospital: a 10-year prospective study. J Eur Acad Dermatol Venereol 2008;22:1405-11.
7. **Powell RJ, Leech SC, Till S, Huber PAJ, Nasser SM, Clark AT.** BSACI guideline for the management of chronic urticaria and angioedema. Clin Ex Allergy 2015;45:547-65.
8. **Gattorno M.** Cryopyrin-Associated Periodic Syndromes (CAPS). In: Matucci-Cerinic M, Furst D, Fiorentino D (eds). Skin manifestations in rheumatic disease. New York:Springer,2014;363.
9. **Işk S, Arkan-Ayyldz Z, Sozmen SC, Karaman Ö, Uzuner N.** Idiopathic cold urticaria and anaphylaxis. Pediatr Emerg Care 2014;30:38-9.
10. **Von mackensen Ya, Sticherling M.** Cold urticaria: tolerance induction with cold baths. Br J Dermatol 2007;157:835.
11. **Meni C, Bruneau J, Georgin-Lavialle S, Le Sache de Peufeilhoux L, Damaj G, *et al*.** Paediatric mastocytosis: a systematic review of 1747 cases. Br J Dermatol 2015;172:642-51.
12. **Hartmann K, Escribano L, Grattan C, Brockow K, Carter MC, Alvarez-Twose I, *et al*.** Cutaneous manifestations in patients with mastocytosis: consensus report of the European Competence Network on Mastocytosis; the American Academy of Allergy, Asthma & Immunology; and the European Academy of Allergology and Clinical Immunology. J Allergy Clin Immunol 2016;137:35-45.
13. **Wiechers T, Rabenhorst A, Schick T, Preussner LM, Forster A, Valent P, *et al*.** Large maculopapular cutaneous lesions are associated with favorable outcome in childhood-onset mastocytosis. J Allergy Clin Immunol 2015;136:1581-90.
14. **Neri I, Virdi A, Balestri R, Patrizi A.** Diffuse cutaneous mastocytosis: a heterogeneous disease. Arch Dis Child 2013;98:607.
15. **Brockow K, Jofer C, Behrendt H, Ring J.** Anaphylaxis in patients with mastocytosis: a study on history, clinical features and risk factors in 120 patients. Allergy 2008;63:226-32.
16. **Webber NK, Ponnampalam J, Grattan CE.** How reliable is blood tryptase as a marker of systemic disease in an infant with cutaneous mastocytomas? Clin Exp Dermatol 2008;33:198-9.
17. **Escribano L, Akin C, Castells M, Schwartz LB.** Current options in the treatment of mast cell mediator-related symptoms in mastocytosis. Inflamm Allergy Drug Targets 2006;5:61-77.
18. **Nebbioso M, Zicari AM, Celani C, Lollobrigida V, Grenga R, Duse M.** Pathogenesis of Vernal keratoconjunctivitis and associated factors. Semin Ophthalmol 2014;30:340-4.
19. **Occasi F, Zicari AM, Petrarca L, Nebbioso M, Salvatori G, Duse M.** Vernal Keratoconjunctivitis and immune-mediated diseases: One unique way to symptom control? Pediatr Allergy Immunol 2015;26:289-91
20. **Zicari AM1, Nebbioso M, Lollobrigida V, Bardanzellu F, Celani C, Occasi F, Cesoni Marcelli A, Duse M.** Vernal keratoconjunctivitis: atopy and autoimmunity. Eur Rev Med Pharmacol Sci 2013;17:1419-23.
21. **Zicari AM, Mora B, Lollobrigida V, Occasi F, Cesoni Marcelli A, Megiorni F, Pizzuti A, Nebbioso M, Duse M.** Immunogenetic investigation in vernal keratoconjunctivitis. Pediatr Allergy Immunol 2014;25:508-10.
22. **Zicari AM, Zicari A, Nebbioso M, Mari E, Celani C, Lollobrigida V, Marcelli AC, Occasi F, Duse M.** High-mobility group box-1 (HMGB-1) and serum soluble receptor for advanced glycation end products (sRAGE) in children affected by vernal keratoconjunctivitis. Pediatr Allergy Immunol 2014;25:57-63.

potrebbe contribuire al miglioramento clinico con abbassamento delle IgE totali e controllo dell'infiammazione IgE mediata nei pazienti che hanno una importante componente atopica. Descrizioni aneddotiche in letteratura ne dimostrano l'efficacia, ma si riferiscono, come nel nostro caso 4) a casi di multimorbilità con presenza di asma poco controllato.

Epicrisi del caso descritto

P. riceve la diagnosi di VKC in soggetto con multimorbilità atopica (asma e dermatite). Inizia terapia topica con collirio a base di ciclosporina all' 1% in lacrime artificiali e risolve con steroidi e antibiotici topici l'ulcera corneale. Inizia anche e terapia sistemica con omalizumab sottocute alla dose di 600 mg ogni 2 settimana per l'asma non controllato. Immediato il beneficio oculare, con risoluzione senza esiti dell'ulcera corneale. Dopo 6 mesi si raggiunge il pieno controllo dell'asma, associato a risoluzione della dermatite atopica ■

Gli autori dichiarano di non avere nessun conflitto di interesse.